

わんちゃん、ねこちゃんの健康について、獣医さんから専門的にお話しいたします！

# わんにゃの健康最前線

🐾「目の赤いわんちゃんをよく見てみると何か動いているかもしれませんー東洋眼虫ー」



京都中央動物病院  
院長 獣医師  
村田 裕史 先生

いよいよ夏本番。キャンプなど屋外にわんちゃんとかける機会も増えることだと思います。ところで、最近わんちゃん目が赤くなったりしませんか？この赤くなった目をよく見てみると何か動いているかもしれませんよ。

## はじめに

わんちゃん目が赤くなる疾患は比較的、多くの原因があります。具体的には、結膜炎、ぶどう膜炎、眼内出血や緑内障などが代表的です。さらにこれらの疾患を起こす原因が様々な存在しております。このように、実にさまざまな病気に伴って目が赤く見えます。しかし、今回この記事で取り上げるのは少し変わった疾患です。この疾患は「東洋眼虫」といいます。この虫はわんちゃんや場合によってはねこちゃん、そして野生動物のためぎやキツネなど目の中に寄生する虫です。しかも、この東洋眼虫は人間の目にも感染することが知られております。この東洋眼虫は学名は *Thelazia callipaeda* とい、非常に小さな線虫。雄虫は7〜13mmであり、雌虫は9〜18mmの大きさです。

実際、このような小さな虫がわんちゃん目の中に住んでいるとはなかなか想像つかないかもしれませんが、当然ですが、このような虫が目の中に寄生する（住む）と激しい炎症や不快感を生じます。この写真（図1）のわんちゃん目を見ていただくと、かな

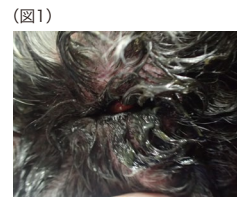

図1 激しい眼瞼周囲の炎症、眼脂を伴う結膜炎

り激しい眼の周囲の炎症と結膜炎、目やにが出ていることが確認していただけたと思います。この眼の中に寄生する厄介な虫はどこからやってくるのでしょうか？これはメマトイと言う小さなハエがこの小さな線虫を媒介します。

- ①この東洋眼虫はメマトイの中で感染幼虫と言われる状態まで成長します。
- ②メマトイはわんちゃんの涙や目やにを吸うためにわんちゃんの目にとまります。
- ③このタイミングで東洋眼虫の感染幼虫

- ④この感染幼虫は3〜5週間かけてわんちゃんの目の中で成長します。
- ⑤成長した東洋眼虫がわんちゃんの目の中で卵を産みます。
- ⑥涙を吸うためやってきたメマトイがこの卵を吸い込みます。そして、この卵はメマトイの中で成長し、感染幼虫となります。↓①へループし、感染が拡大していきます。

## 診断

東洋眼虫はこの疾患を知っていると比較的、簡単に診断できます。なぜなら、先ほど述べたような小さな虫ではありませんが、東洋眼虫は肉眼で確認することができます（図2および図3）。血液検査やその他の画像診断などにも必要ありません。もちろん、目が赤くなる疾患には沢山の鑑別診断があることも事実なので、東洋眼虫を確認できない場

図2

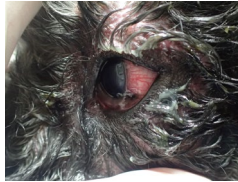


図2 目の中に存在する東洋眼虫の肉眼所見

図3

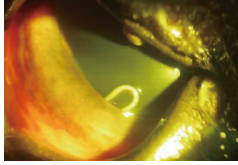


図3 目の中に存在する東洋眼虫スリットランプ画像

合、その他の疾患を念頭に入れて診断を進める必要があります。また、この東洋眼虫が結膜の奥などに移動していることも多く、一回の診察の機会で見つからないこともあります。このとき、ペノキシル点眼といった点眼麻酔を点眼しすこし時間をかけて再度、目を観察することが有効です。

## 治療

診断のときに述べたペノキシル点眼麻酔を点眼し、この東洋眼虫を取り出すことが治療（図4）となります。また、同時に多くの場合は結膜炎や眼瞼周囲炎を伴っています。従って、迅速に不快感を軽減するためにも、結膜炎などに対する治療も実施することが大切です。また、1回の治療ですべての東洋眼虫を摘出できないこともあるかもしれません。このため1週間程度で再診し、目をチェックする必要があります。このときに、結膜炎や眼瞼周囲炎などの状況も確認します。また、物理的に東洋眼虫を摘出するだけでなく、目の中に残っている虫体を駆除するため、ミルベマイシンなどの線虫類に対

図4

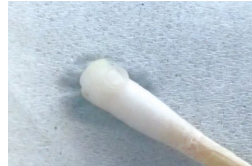

図4 滅菌綿棒を用いて除去した東洋眼虫

して効果のある薬を投与することも有効です。

## 予後

この疾患は東洋眼虫を完全除去できると眼の不快感や炎症が急激に改善し、予後は非常に良好です。しかし、注意点としてはこの東洋眼虫を媒介するのはメマトイと言うハエであり、この小さなハエを完全に駆除するのは難しい点です。つまり、再感染には注意が必要となります。また、東洋眼虫はメマトイを中間宿主として、人にも感染することが知られており、このような側面からも注意が必要と言えます。

## 終わりに

これからの時期、学校が夏休みになり、わんちゃんとのアウトドアでの活動が多くなるかもしれません。目の周りにメマトイ（小さなハエ）が飛んできたときも、もしかするとそのメマトイには東洋眼虫の感染幼虫が入っているかもしれません。わんちゃん目が急に充血して赤くなるなど不快感を伴っているときは、この疾患を思い出してください。一度動物病院でチェックしてもらったことをおすすめいたします。

〈お問い合わせ〉

京都中央動物病院



075-821-1020

京都市下京区柿本町582-3  
9:00~20:00